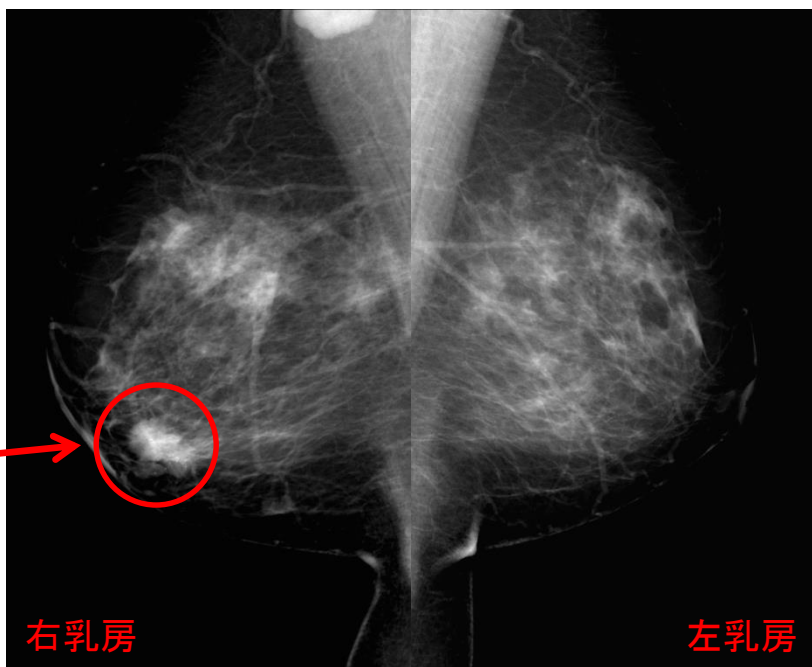
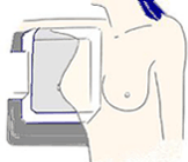

マンモグラフィ画像(乳癌)

MLO撮影



右乳房

左乳房

石灰化と腫瘤

